Liebe Frau Kollegin
Lieber Herr Kollege

Mit diesem Flyer möchten wir gerne Ihre Aufmerksamkeit auf eine seltene Erkrankung, die Tuberöse Sklerose (TSC), richten.

TSC hat viele Gesichter. Wie Blüten einer Blume gibt es bei dieser Erkrankung Facetten, welche offensichtlich sind. Diese vermeintliche Klarheit kann jedoch weitere wichtige Aspekte in der Tiefe verschleiern und die Diagnose erschweren. In der Schweiz sind nur etwa 10 % der TSC Betroffenen diagnostiziert.

Das Schweizer TSC Netzwerk wurde gegründet, um die Vernetzung zwischen den verschiedenen betreuenden Instanzen zu fördern sowie Richtlinien zum Management und zur Überwachung von TSC Patienten auf Schweizer Bedürfnisse anzupassen.

Dieser Flyer soll Ihnen als Leitfaden zum Erkennen der TSC dienen. Zusammen mit Ihnen möchten wir den Betroffenen eine schnellere Diagnose und eine bessere Versorgung ermöglichen.

Es grüsst Sie herzlich das Team des
Schweizer TSC Netzwerkes.

# STECK BRIEF TSC

Die Tuberöse Sklerose (TSC) ist eine seltene genetische Multiorgan-Erkrankung mit einer Prävalenz von geschätzt 1:6000, d.h. in der Schweiz können mehr als 1000 Menschen betroffen sein, nur etwa 10% sind diagnostiziert.

Durch eine Mutation im TSC1 oder TSC2 Gen wird die mTOR (mammalian target of rapamycin)-Signalkaskade enthemmt, wodurch des zum Tumorwachstum in potentiell allen Organen kommen kann.

Die klinische Manifestation ist sehr variabel, was die Diagnosestellung erschwert.

Unerkannt können Betroffene jedoch akut lebensbedrohliche Komplikationen entwickeln, wie z. B. die Entwicklung eines Hydrozephalus aufgrund eines Riesenzellastrozytoms oder Blutung eines rupturierten renalen Angiomyolipoms.

# DIAG NOSE TSC

Die Diagnose wird anhand der 2012 modifizierten Gomez-Kriterien gestellt.

Hope Northrup, Darcy A. Krueger: Tuberous Sclerosis Complex Diagnostic Criteria Update: Recommendations of the 2012 International Tuberous Sclerosis Complex Consensus Conference. Pediatric Neurology 49 (2013)

## HAUPTMERKMALE

1. Hypomelanotische Makulae (≥3, mindestens 5 mm Durchmesser)
2. Faziale Angiofibrome (≥3) oder fibröse cephalische Plaque
3. Unguläre Fibrome (≥2)
4. Pflastersteinnaevus (Shagreen patch)
5. Multiple retinale Hamartome
6. Kortikale Dysplasien *
7. Subependymale Noduli (SEN)
8. Subependymales Riesenzellastrozytom (SEGA)
9. Kardiales Rhabdomyom
10. Lymphangioleiomyomatose (LAM) **
11. Renale Angiomyolipome (AML) (≥2) **

* inkl. Tubera und zerebrale radiale Migrationslinien der weissen Substanz

** Eine Kombination von LAM und AML allein ohne weitere Hauptmerkmale erfüllt nicht die Kriterien für eine definitive Diagnose

## NEBENMERKMALE

1. Konfetti-artige Hautläsionen
2. Zahnschmelzdefekte (>3)
3. Intraorale Fibrome (≥2)
4. Achromatische Retinaflecken
5. Multiple renale Zysten
6. Nicht-renale Hamartome

## DEFINITIVE DIAGNOSE

2 Hauptmerkmale oder
1 Haupt- und ≥ 2 Nebenmerkmale

## MÖGLICHE DIAGNOSE

1 Hauptmerkmal oder
≥ 2 Nebenmerkmale

## GENETISCHES KRITERIUM

Die Identifizierung einer pathogenen TSC1 oder TSC2 Mutation in der DNS von normalem Gewebe genügt für die definitive Diagnose einer TSC.

# BLICK DIAG NOSE

Trotz der Komplexität der Erkrankung gibt es einige Symptome oder Befunde, welche so charakteristisch für eine TSC sind, dass sie zumindest eine Verdachtsdiagnose erlauben.

Die Diagnose einer TSC ist bereits pränatal möglich, wenn im Ultraschall (US) kardiale Rhabmyome auffallen und im ergänzenden fetalen MRI craniale Auffälligkeiten wie subependymale Noduli (SEN) nachgewiesen werden können.

Mit freundlicher Genehmigung von: [1] Dr. Shideh Schönfeld, Berlin [2] Prof. Dr. Sevgi Tercanli, Basel

# INFO TSC

Für Patienten mit TSC gibt es ein Schweiz-weites Register (Swiss TSC Registry).

Weitere Informationen zur Teilnahme am Register sowie zu TSC Spezialisten und Zentren in Ihrer Nähe finden Sie unter

www.swisstscnetwork.ch

© 2016 Swiss TSC Network

Inhalt und Gestaltung:
Dr. med. Patricia Dill für das Swiss TSC Network

Der Druck dieses Flyers wurde freundlicherweise von Novartis, Schweiz finanziell unterstützt ohne Einfluss auf Inhalt und Gestaltung.

# TSC VERLAUF

Typisch für den Verlauf einer TSC ist das alters-abhängige Auftreten und Wachstum der einzelnen Organmanifestationen.

- Kardiale Rhabdomyome
- Renale Zysten
- Tubera
- Subependymale Noduli
- Hypomelanotische Makulae
- Epilepsie
- Stirnplaque
- Pflastersteinnaevi
- SEGA
- Faziale Angiofibrome
- AML
- Unguläre Fibrome
- LAM (Frauen)

Modifiziert aus: Serra A, Bonny O, Burki S, Dorn T, Fueter D, Guzmann R, Hofbauer GFL, Jenny B, Kalbner C, Plecko-Starking B, Weibel L, Roth P, Steinlin M, Wohlrab G, Dill PE: Tuberöse Sklerose: Pathogenese, Klinik und neue Therapieansätze. Schweiz Med Forum 2013;13(36):696–702

# THERAPIE TSC

Bis vor einiger Zeit waren die therapeutischen Möglichkeiten auf eine symptomatische und/oder chirurgische Behandlung limitiert.

Mit dem Einsatz von mTOR-Inhibitoren ist es nun möglich, TSC kausal basierend auf der Pathophysiologie, zu behandeln und den Krankheitsverlauf günstig zu beeinflussen.

# Denken Sie an TSC bei

- mehr als einem renalen Angiomyolipom
- hypomelanotische Flecken auf der Haut
- Erkrankungen aus dem Autismusspektrum mit oder ohne Epilepsie
- therapie-resistente, an Akne erinnernde Hautveränderungen im Gesicht

# TEAM TSC

Die Komplexität der Erkrankung erfordert eine vielschichtige vernetzte Betreuung durch ein interdisziplinäres Team mit Hauptansprechpartner. Aufgrund der Häufigkeit der Organbeteiligung im Gehirn, Niere und Haut sind dies in der Regel die KollegInnen der Neuropädiatrie, Neurologie, Nephrologie und Dermatologie.

Potentiell kann jede Disziplin die erste Anlaufstelle eines Patienten mit TSC sein.

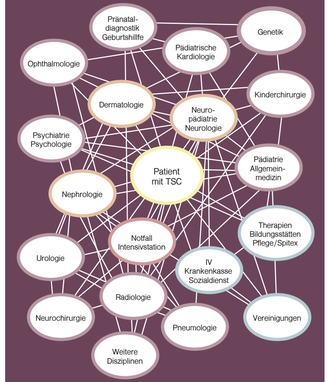


# Update Tuberöse Sklerose

Eine Erkrankung mit vielen Facetten